

Et si c'était une douleur ?

*Dr. Arnaud Sourty — praticien hospitalier
Hôpital le Vinatier
Centre hospitalier Lyon-Sud*

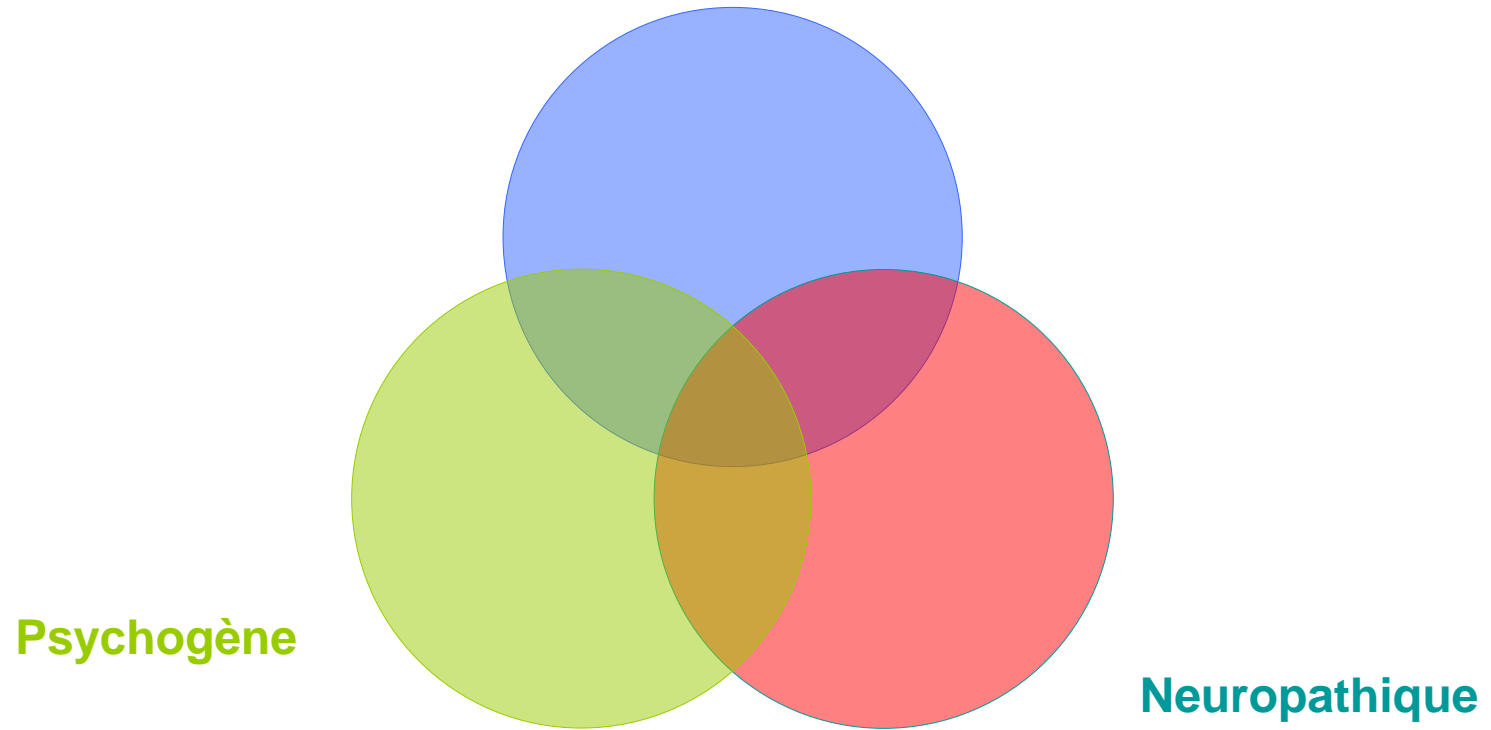


Et si c'était une douleur ?

La douleur est l'expression d'une
expérience sensorielle et
émotionnelle désagréable liée à une
lésion tissulaire existante ou
potentielle ou décrite en terme d'une
telle lésion

(IASP 1996)

hyper nociception




Douleurs par hypernociception

Mécanique, hyperstimulation

Inflammatoire, infectieux

Aiguë ou chronique

AINS, antalgiques paliers 1 à 3, blocs...





Coopérative de soins de santé à partenariat avec Réseau-Lucioles – 17 mai 2017

Douleurs neuropathiques (1)

Origine neurogène périphérique ou centrale
Par compression ou lésion



Brûlure, fourmillements, « déchirure »,
décharges électriques paroxystiques,

Examen neuro retrouvant des troubles de la
sensibilité (allodynie, hypoesthésie...)



Douleurs neuropathiques (2)

Traitements : antidépresseurs
antiépileptiques
stimulation transcutanée, médullaire,,



Mme S.C.

- Patiente de 31 ans
- Retard mental sévère
- Polyhandicapée, rubéole congénitale
- En fauteuil
- N'a pas le langage

Mme S.C.

- Depuis plusieurs semaines: excitation psychomotrice importante, automutilation, angoisse
- Pas de facteur déclenchant mis en évidence (en particulier aucune modification dans son environnement)

Mme S.C.

- Introduction régulière de corps étrangers dans son oreille D
- DOLIPRANE en systématique pour ses douleurs supposées mais avec peu d'efficacités sur les troubles

Mme S.C.

- Différents traitements psychotropes sont essayés car est décrite comme avec toujours plus d'angoisses mais n'apportent pas de modifications de son comportement
- On remarque dans le dossier transmis l'existence d'une otite droite récidivante

Mme S.C.

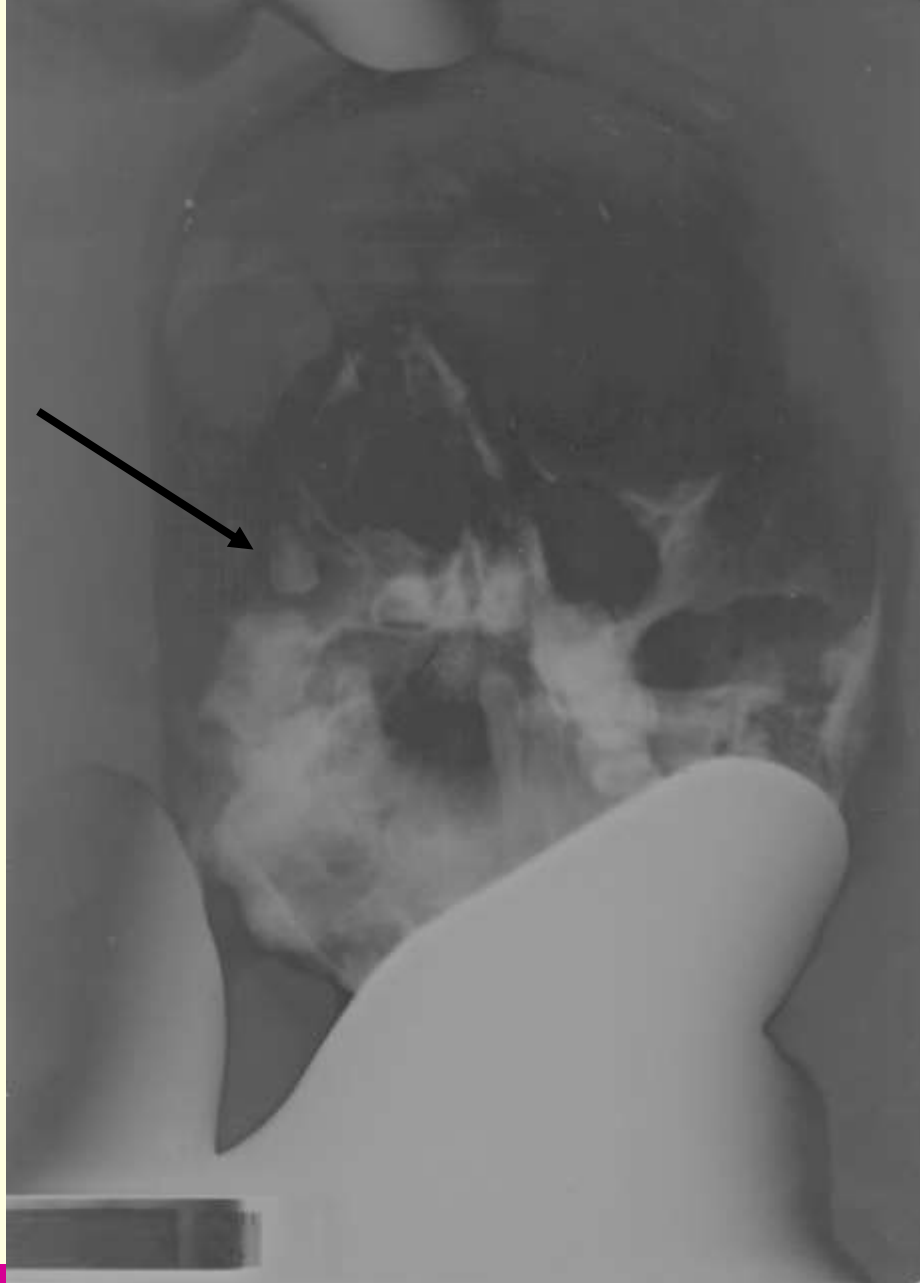
- Lors de son entrée: l'examen clinique retrouve
 - une otite droite
 - Des gestes d'automutilation
 - Une excitation psychomotrice
 - Des troubles neurovégétatifs importants

Mme S.C.

- la radiographie des sinus montre un comblement du sinus maxillaire droit, un traitement spécifique est commencé
- À distance un contrôle radiographique est fait pour s'assurer de la résorption de la sinusite

Mme S.C.

- Après la fin du traitement ATB, la radiographie de contrôle des sinus retrouve l'image bien différenciée d'une dent incluse.
- Nous faisons un lien avec les otites D récidivantes et le syndrome infectieux chronique.



Colloque R4P organisé en partenariat avec Réseau-Lucioles – 17 mai 2017

Mme S.C.

- Une prise en charge odonto est débutée pour l'ablation de cette dent (soins également nécessaires sur les autres dents)
- Progressivement, réduction significative de l'agitation psychomotrice, des signes neurovégétatifs et des fortes automutilations

Mme S.C.

- L'hypothèse retenue est donc celle d'une origine somatique dans l'apparition de ses troubles de comportement



Autisme et douleur ?

Peu ou pas de langage verbal

Echolalie

Comportements restreints et stéréotypés

Autisme et douleur ?

Le retard mental entraîne des difficultés de compréhension de ce qui se passe

Exacerbation des troubles du comportement (automutilation, auto et hétéro agressivité...)

Autisme et douleur ?

Les études montrent une absence de protection de la zone concernée (schéma corporel?)

Réponses neurovégétatives anormalement Élevées

Rétablissement plus long (pas de compréhension que cela va s'arrêter un jour?)

Autisme et douleur ?

il existe une réaction à la douleur

immédiate ou différée

=

Absence d'insensibilité

Autisme et douleur ?

Exemple des prises de sang :

Réponses neurovégétatives importantes (tachycardie, taux de Noradrénaline dans le sang+élevé que pour les enfants témoins) alors qu'il y a plus volontiers une absence d'expression émotionnelle ou de retrait

Autisme et douleur ?

Donc a priori pas de mécanisme d'analgésie endogène

Mais mode différent d'expression de la douleur y compris réactions paradoxales

Rôle du stress dans l'autisme (l'émotion module des systèmes de contrôle de la douleur)

Et si c'était une douleur ?

Plus de 60 % des personnes ayant une DI et des TED hospitalisées aux urgences psychiatriques le sont pour un problème somatique douloureux non diagnostiqué

Et si c'était une douleur ?

Ce que l'on retrouve le plus souvent

1 / les dents

2/ le tube digestif et la constipation

3/ autres (traumato, règles, IU...)

4/ ne pas sous estimer la douleur provoquée par les soins

ÉVALUATION

établir le contact : dialogue

observation : attitudes - repos et mouvement

examen clinique : statique et fonctionnel

évaluation : quantité, qualité, durée ...

suivi thérapeutique

Manger, dormir, jouer, bouger, communiquer

Exemples de grilles

GED-DI modifiée pour les TSA

FLACC (dans le cadre du polyhandicap associé)

Modèle de communication sociale de la douleur

Une compréhension globale de la douleur chez un individu doit viser plus loin que l'expérience douloureuse et sa relation aux lésions tissulaires.

Il est aussi nécessaire de considérer comment l'expérience est enracinée dans les comportements expressifs, comment les observateurs évaluent la douleur sur la foi des informations disponibles et comment les conclusions sont reliées aux décisions d'intervention.

(Construct and definition of pain, Kenneth D. Graig, pain in children & adults with developmental disabilities)

Place aux questions ?

